



MEXICO D.F., A 21 DE MARZO DE 2020

CERTIFICADO CORAZÓN

HECTOR FELIPE GONZALEZ AVILES

ESTIMADO SOCIO:

CON FECHA DEL 18 DE MARZO DE 2020, SE REALIZÓ EL ESTUDIO DE CORAZÓN (ECOCARDIOGRAMA), AL SIGUIENTE EJEMPLAR:

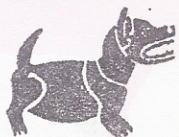ESPECIE:	CANINO
RAZA:	GALGO ITALIANO
SEXO:	HEMBRA
FECHA DE NACIMIENTO:	11/02/2019 (CDMX)
REGISTRO:	FCMF0711-C
MICROCHIP:	939000002544208
NOMBRE:	DIVA D'ARTUSI (GONZALEZ) MEX.

ME PERMITO INFORMARLE QUE LA EVALUACIÓN REALIZADA POR EL PANEL DE MÉDICOS VETERINARIOS ESPECIALISTAS EN PEQUEÑAS ESPECIES, EMITIÓ EL SIGUIENTE RESULTADO:


EN EL ESTUDIO DOPPLER COLOR Y ESPECTRAL SE OBSERVAN:

- VÁLVULAS TRICÚSPIDE, PULMONAR, MITRAL Y AÓRTICA SIN ALTERACIONES.
- LAS CUATRO CÁMARAS CARDIACAS CON EL DOPPLER PULSADO Y COLOR NO SE DEMOSTRÓ INSUFICIENCIA DE LAS MISMAS.
- CON EL DOPPLER COLOR NO SE DEMOSTRÓ FLUJOS DE ALTA TURBULENCIA ENTRE LAS CÁMARAS O LOS GRANDES VASOS.
- LAS VENAS HEPÁTICAS SE OBSERVAN NORMALES.
- VALORES DE SÍSTOLE Y DIÁSTOLE EN MODO M EN RANGOS NORMALES.
- POR EL MOMENTO NO SE OBSERVAN HALLAZGOS ECOCARDIOGRÁFICOS QUE SUGIERAN CARDIOPATÍA ADQUIRIDA O CONGÉNITA.

F.C.M.



CLINICA
VETERINARIA



CONACYT
La FCM está registrada en
RENECYT No. 1800058



FEDERACIÓN CANÓFILA MEXICANA, AC
Afiliada a la Federation Cynologique Internationale (FCI) Thuin, Belgique



DIAGNÓSTICO:

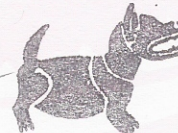SIN CAMBIOS ECOCARDIOGRÁFICOS APARENTES, POR LO QUE AL MOMENTO DE DICHO EXAMEN SE DESCARTAN PATOLOGÍAS CARDIACAS.

PACIENTE ECOCARDIOGRAFICAMENTE SANO

ESTUDIO REALIZADO POR:

MV. ESPECIALISTA CRISTIAN MÉNDEZ SUÁREZ
CED. PROF.9665270

F.C.M.



CLINICA
VETERINARIA

MVZ. JESÚS ANDRÉS VILLALOBOS DÍAZ
RESPONSABLE DE LA CLÍNICA DE MEDICINA VETERINARIA Y ZOOTECNIA
PARA EL CONTROL DE LAS ENFERMEDADES HEREDITARIAS
FEDERACIÓN CANÓFILA MEXICANA A.C.



CONACYT
La FCM está registrada en
RENECYT No. 1800058